Aus dem Pathologischen Institut Zürich.

13

Verhalten der Metastasen zum primären Tumor in einem Fall von Chondrosarkom des Femur.

(Weiterer Beitrag zur Kenntnis des Polymorphismus der Knorpelgeschwülste)

Inaugural-Dissertation

zur Erlangung der Doktorwürde

der hohen medizinischen Fakultät

der

UNIVERSITÄT ZÜRICH

vorgelegt von

Marie Schultz

aus Petersburg.

(Mit 8 Zeichnungen)

Genehmigt auf Antrag von Herrn Prof. Dr. Paul Ernst.

ZÜRICH

Druck von J. J. Meier, Plattenstr. 27

1907

Aus dem Pathologischen Institut Zürich.

Verhalten der Metastasen zum primären Tumor in einem Fall von Chondrosarkom des Femur.

(Weiterer Beitrag zur Kenntnis des Polymorphismus der Knorpelgeschwülste)

Inaugural-Dissertation

zur Erlangung der Doktorwürde

der hohen medizinischen Fakultät

der

UNIVERSITÄT ZÜRICH

vorgelegt von

Marie Schultz

aus Petersburg.

(Mit 8 Zeichnungen)

Genehmigt auf Antrag von Herrn Prof. Dr. Paul Ernst.

ZÜRICH

Druck von J. J. Meier, Plattenstr. 27

1907

Digitized by the Internet Archive
in 2019 with funding from
Wellcome Library

https://archive.org/details/b30611489

Die Beobachtung eines Falles von Chondrosarkom des Femur mit multiplen Metastasen, welcher im Pathologischen Institut in Zürich zur Sektion gelangte, veranlasste mich, das Verhalten der Metastasen zum primären Tumor genauer zu untersuchen. Es bot sich hiermit die Gelegenheit, im speziellen den feineren histologischen Bau einer Knorpelgeschwulst, welche schon makroskopisch in den Metastasen einen ungleichmässigen Charakter zeigte, zu studieren und vielleicht einen weiteren Beitrag zn liefern als Ergänzung zu der Arbeit von Prof. Dr. P. Ernst „Über den feineren Bau der Knorpelgeschwülste" (Zieglers Beitr. Bd. XXXVIII, 1905).

Eine Übersicht der Literatur über Knorpelgeschwülste findet sich in der genannten Arbeit und die letzte Zusammenstellung ist zu finden in der Arbeit von Dr. Bernhard Fischer (Ergebnisse der Allgemeinen Pathologie und pathologischen Anatomie von Lubarsch und Ostertag X. Jahrg. 1904/1905).

Krankengeschichte.

Rosine Staub, 32 J., Hausfrau aus Bilten, wurde am 16. November 1905 in die chirurgische Klinik in Zürich aufgenommen.

Anamnese: Familienanamnese o. B. Patientin hat 5 mal geboren, alle Kinder sind gesund. Pat. selbst hat als Kind Scharlachfieber gehabt; sonst sei sie immer gesund gewesen. Patientin hat im Mai 1905 ihr letztes Kind geboren. Im August 1904 bekam Patientin in der linken Kniegegend stechende Schmerzen. Sie brachte dieselben mit der Schwangerschaft und mit Erkältung nach einem Bad im See in Zusammenhang. Die Schmerzen traten meist gegen Abend auf und verschwanden in der Bettwärme wieder, so, dass Pat. im Schlafe nicht gestört wurde. Bald, noch im August 1904, bemerkte Pat. eine Geschwulst in der hinteren Kniegegend. Dieselbe wuchs ziemlich rasch; in der Mitte der Schwangerschaft, um das Neujahr 1905 herum, war dieselbe etwa faustgross. In der 2. Hälfte der

Schwangerschaft wuchs die Geschwulst rascher; sie hatte bei der Geburt des Kindes, im Mai 1905, einen Umfang von 45 cm erreicht. Bis dahin hatte Pat. nie einen Arzt konsultiert; sie meinte die Geschwulst gehe nach der Geburt von selbst zurück. Einige Tage nach der Geburt kam ein Arzt, der die Pat. untersuchte und ihr sagte, dass eine Operation nötig sei. Pat. meinte, dass es noch andere Mittel geben müsse; sie konsulierte noch verschiedene Ärzte im Laufe von Mai und Juni, die ihr alle zur Operation rieten; Pat. konnte sich aber nicht dazu entschliessen, da sie ja noch immer gehen könne. Die Schmerzen waren beim Gehen, besonders beim Treppensteigen, grösser. Sie fuhren nach oben, vom Knie bis in die Leistengegend, nach unten bis in den Fuss. Pat. ist dennoch immer herumgegangen, sie hat bis zum letzten Tage vor der Geburt den Bahndienst besorgt. Seit dem Juni 1905 hat Pat. keinen Arzt mehr konsultiert; sie behandelte sich selbst mit Umschlägen. Bis zum August 1905 konnte Pat. herumgehen, seither ist sie bettlägerig. Im Bett hat Pat. fast keine Schmerzen, sie fühlt sich ganz wohl. Der Tumor ist seit dem Mai immer etwas gewachsen; im Juni betrug der Umfang 56 cm., seither hat Pat. nicht mehr gemessen. Seit der letzten Schwangerschaft ist Pat. stark abgemagert. Da Pat. sieht, dass der Tumor immer grösser wird, entschliesst sie sich zur Operation.

Status praesens: Mittelgrosse, ziemlich abgemagerte 32-jährige Frau mit trockener, welker, schilfernder Haut, ziemlich gracilem, nicht rachitischem Skelett, wenig kräftiger Muskulatur, sehr reduziertem Panniculus adiposus. Leidendes, vorzeitig altes Aussehen. Sensorium frei. Temperatur subfebril. Puls etwas weich, regelmässig, 100. Scleren rein. R. Pupille etwas weiter als die linke, beide reagierend. Zunge rein, etwas trocken. Appetit ordentlich, keine gastrischen und intestinalen Erscheinungen. Kein Husten, kein Auswurf, keine Haemoptoe. Diffuse parenchymatöse Struma ohne Beschwerden. Spitzenstoss des Herzens im 5. l.

Intercostalraum, innerhalb der Mamillarlinie. Herzdämpfung nicht vergrössert. Herztöne leise, rein; hie und da, besonders im Anschluss an psychische Erregungen, nervöses Herzklopfen. Thorax breit, etwas wenig tief, symmetrisch, Atmung ruhig, costoabdominal, frei. Tief eingesunkene Fossae supraclaviculares. In der Haut des Rückens ein bohnengrosser Naevus pigmentosus tuberosus. Leichtgradige dextro-convexe Dorsolumbals-coliose.

Über beiden Lungen keine Dämpfung, kein pathologischer Auscultationsbefund. Abdomen schlaff. Hochgradige Diastase der Recti. Zahlreiche alte Striae. Leber palpatorisch nicht vergrössert. Keine abnormen intraabdominellen Dämpfungen. Arme, rechtes Bein o. B. Rechtsseitige Inguinallymphdrüsen nicht vergrössert.

Lokalbefund: Pat. hält das linke Bein in aktiver Rückenlage im Hüft- und Kniegelenk leicht flektiert. Contracturwinkel mit Winkelmass gemessen ca. 140°. Passiv sind im Kniegelenk nur geringe Exkursionen bis ca. zu 2 cm. möglich. Die untere Hälfte des linken Oberschenkels ist abwärts bis zur Patella, zum Kniegelenkspalt, unförmlich, plump, keulenförmig aufgeschwollen, infolge Entwicklung eines mächtigen unverschieblichen, offenbar vom Femurknochen ausgegangenen Tumors. Grösster Umfang über dem Tumor 58 cm. Haut über der Geschwulst glatt, glänzend, stark gespannt, nicht mehr in Falten abhebbar, unverschieblich, anscheinend auf dem Tumor fixirt. Die Geschwulst hat im allgemeinen eine gleichmässig glatte Oberfläche, deren Contour hie und da durch flache Buckel- und Höckerbildungen unterbrochen wird. Die subcutanen Venen sind, soweit sie über den Tumor verlaufen, etwas stärker gefüllt, und zeichnen sich durch die verdünnte Haut deutlich ab. Die Consistenz des Tumors ist im allgemeinen eine gleichmässig derbe; an den Rändern und namentlich oben gegenüber dem normalen Femurschaft etwas derber. In der Nähe des unteren Pols, nahe über der Patella fühlt er sich etwas weicher, pseudofluctuirend an, gibt an gleicher Stelle das Phänomen

des Pergamentknitterns. Maximale Länge des Tumors 30 cm. Der Tumor schliesst circulär ziemlich gleichmässig in der Höhe des Gelenkspaltes ab. Patella durch den Tumor etwas nach vorne und unten gedrängt. Am oberen Rande, etwas oberhalb der Diaphysenmitte des Femur, schliesst sie ziemlich scharf gegenüber dem normalen Femurknochen ab. Die oberhalb des Tumors ziemlich atrophische schlaffe Oberschenkelmuskulatur geht namentlich auf der Vorderseite in die Geschwulst über, welche die Muskulatur der Quadricepsgruppe vollständig durchwachsen zu haben scheint. Haut des linken Beines normal temperirt. Geringe oedematöse Schwellung der Unterschenkelweichteile direkt unterhalb der Geschwulst. Kein Knöcheloedem, keine neuralgieformen Schmerzen im Bereich der adnexen Nerven. Am Tumor keine Pulsation. Puls in der Art. tibialis post. sehr schwach zu fühlen. Linksseitige inguinale Lymphdrüsen nur wenig vergrössert. Sensibilität peripher vom Tumor bei grober Prüfung nicht gestört.

Röntgenaufnahme: Unterschenkel im Kniegelenk leicht nach hinten subluxirt. Man erkennt einen mächtigen periostalen Tumor in Form eines kolbenförmigen Schattens, in dem noch einzelne Knochenspiculae und Knochenlamellen erkennbar sind. Die Continuität der Diaphyse und unteren Epiphyse des Femur ist vollständig erhalten. Intraostale Tumorherde nicht zu erkennen. Die Konturen von Patella, Tibia und fibula sind scharf, Beziehungen dieser Knochen zum Tumor bestehen anscheinend nicht.

Diagnose: Sarkoma femoris sinistri.

18. XI. 1905. Operation. Amputatio femoris sinistri media (Prof. Krönlein).

Operationspraeparat: Auf dem Längsschnitt erkennt man ein ziemlich festes periostales Sarkom mit feuchter etwas überquellender weisser Schnittfläche mit einzelnen Knochenspiculae und Lamellen; daneben bläulich-weisses, knorpelähnliches osteoides Gewebe. Die Femurdiaphyse verliert sich im Zentrum des Tumors als ein kompakter

eburnisirter, stumpfer Spiess oder Keil. Schnittfläche hell Incarnatfarben, z. T. groblappig. Kein abstreifbarer „Krebssaft". Oberfläche des Tumors glatt mit wenigen Furchen und Einkerbungen. Grösste Länge des Tumors auf der Schnittfläche 19 cm., grösste Breite 17 cm. Muskulatur der Vorderseite ist bis auf wenige plattgedrückte atrophische Faserschichten vom Tumor durchwachsen.

25. XI. Erster vollständiger Verbandwechsel. Entfernung des Gummidrains und der Hautnähte. Die grosse Wunde ist p. p. geheilt, trocken. Keine stärkere Nachblutung. Abendliche Temperatursteigerungen bis 38,3. Puls auffallend beschleunigt, bis 120. Pat. hat den Eingriff gut überstanden und sieht eher etwas besser aus, als vor der Operation.

1. XII. Die Amputationswunde ist vollständig lineär vernarbt. Stumpf nicht druckempfindlich. Linksseitige inguinale Lymphdrüsen nicht vergrössert. Appetit und Allgemeinbefinden ordentlich. Hustenreiz, Asthmaähnliche Beschwerden keine Haemoptoe. Abendtemperatur stets leicht erhöht.

20. XII. In den letzten Tagen hat sich am Stumpf ein kleiner Nachabscess gebildet, der nach Eröffnung unter Occlusivverbänden rasch wieder ausgeheilt ist. In der letzten Zeit zunehmende Dyspnoe, Hustenreiz.

31. XII. In den letzten Wochen hat sich ziemlich rasch ein Tumor im vorderen Mediastinum, offenbar metastatischer Natur, gebildet, welcher eine ziemlich ausgebreitete Dämpfung in der Gegend des Manubrium und in der oberen Hälfte des Corpus sterni, sowie links oben vorn bewirkt hat. Das Herz ist stark nach unten dislocirt, so, dass der Spitzenstoss des Herzens im Epigastrium fühl- und sichtbar wird. Gleichzeitig haben sich auf beiden Seiten, namentlich aber links pleuritische Ergüsse gebildet, wahrscheinlich auf dem Boden einer neoplastischen Pleuritis. Dämpfung links hinten, und bis hinauf zum unteren Scapularwinkel aufgehobenes Atmen; über den übrigen Lungenpartien feinblasige Rasselgeräusche. Keine Haemoptoe, wenig Sputum. Zunehmende

Dyspnoe, Orthopnoe, Lufthunger. (Morphium Medication). Cachexie, Appetitmangel. Amputationsstumpf reaktionslos. In abdomine keine palpablen Metastasirungen.

14. I. 1906. Der metastatische Mediastinaltumor ist mächtig herangewachsen und hat in Verbindung mit den pleuritischen Ergüssen zu einer jedenfalls mächtigen Kompression beider Lungen geführt. Hochgradigste Orthopnoe. In den letzten Tagen sind in der Haut des Abdomens linsen- bis erbsengrosse Knötchen aufgetreten, offenbar Hautmetastasen. Rasch zunehmende Cachexie.

17. I. Unter den Erscheinungen der zunehmenden Lungenkompression macht Pat. mittags 12 Uhr Exitus letalis.

Sektionsprotokoll.

Kleine weibl. Leiche mit blasser Hautfarbe, ohne Hautoedeme. Haut des Epigastrimus mit zahlreichen bis über linsengrossen leicht durchfühlbaren Knötchen. Abdomen aufgetrieben. Zahlreiche alte Striae der Bauchhaut. Der linke Oberschenkel etwa in seiner Mitte amputiert. Über den Stumpf verläuft eine etwa 15 cm lange sagittale Hautnarbe. Man fühlt das Knochenende höckerig uneben durch. Zahlreiche stecknadelkopfgrosse braune Naevi pigmentosi auf der Haut des rechten Oberarmes. Fettpolster geschwunden, Muskulatur schwach. Die Hautvenen über dem Manubrium sterni und in seiner nächsten Umgebung bläulich durchschimmernd. Totenstarre vorhanden. Totenflecke spärlich. Schädeldach arm an Diploe, mitteldick, mesocephal. Dura stark gespannt. Im oberen Längssinus Speckhaut und Cruor. Subarachnoidalflüssigkeit wenig reichlich. Sulzi und Gyri deutlich. Sinus und Dura der Basis o. B.

Gehirn von zieml. fester Konsistenz. Die Marksubstanz rechts im Schläfenlappen mit punktförmigen Blutungen. Zentrale Ganglien o. B., ebenso Kleinhirn, Pons und Medulla oblong.

In der Bauchöhle liegt die Leber in grosser Ausdehnung frei, ihr unterer Rand reicht bis 3 Querfinger unter Nabelhöhe. Daneben liegt ein kleiner Teil des Magens, das armstark

geblähte Quercolon mit fettarmem aufgerolltem Netz, wenig geblähte Dünndarmschlingen mit glänzender Serosa. In der Beckenhöhle etwa $^1/_4$ Liter gelbe nahezu klare Flüssigkeit. Proc. vermiform. sehr lang, nach rechts hinten oben geschlagen. Mesenterialdrüsen über linsengross, blassrötlich. Zwerchfell beiderseits am unteren Rand der 5. Rippe. Beim Abpräpariren der Brusthaut links schneidet man unterhalb der Muskulatur in bis wallnussgrosse auf dem Schnitt grauweisse Tumormassen hinein. Innenfläche des Sternum o. B.

Brustsitus: In der Brusthöhle liegt der Herzbeutel in mittlerer Ausdehnung frei, aber sehr stark nach rechts und unten verdrängt. Die Herzspitze liegt nach links vom Proc. xyphoid. im Epigastrium. Das vordere Mediastinum ist im übrigen eingenommen von einem doppelmannsfaustgrossen Tumor, der in der Höhe des vorderen Clavicularendes beginnt und links bis in die Höhe der 5. Rippe herabreicht und sich von hier in die linke Pleurahöhle hinein fortsetzt. Er ist ziemlich fest links mit der Costalpleura verwachsen. In der linken Pleurahöhle unten ein abgesackter Erguss gelbrötlich, von etwa $^1/_2$ Lit. Der Tumor muss im Zusammenhang mit der linken Lunge und einem Teil der linken Thoraxwand herausgenommen werden. Rechte Lunge mehrfach mit der Pleura verwachsen; in der rechten Pleurahöhle etwa 200 ccm. gelbrötlicher trüber Flüssigkeit. Herzbeutelflüssigkeit etwa 30 ccm., leicht trüb. Herz leicht vergrössert. Bei der Herausnahme entleert sich wenig flüssiges schwarzrotes Blut, mehr Cruor.

Herz: l. Ventr. ziemlich stark kontrahirt, im recht. Vorhof viel Speckhaut. Tricuspidal. für 2 Finger durchgängig. Foramen ovale geschlossen. Rechte Herzhöhlen entsprechend weit, Wanddicke bis zu 5 mm. Herzfleisch im Conus arter. pulmon. blassgrau. Mitralis für 2 Finger durchgängig. Linke Herzhöhlen entsprechend weit, Wanddicke des link. Ventrik. bis zu 12 mm. Auf den Schliessungslinien der Mitralis, besonders des kleinen Segels, sandkorngrosse grauweisse weiche Wärzchen. Im grossen Segel ein vom Ansatzrand

nach der Schliessungslinie hinziehendes schwer sichtbares Gefäss. Aortenklappen leicht verdickt, besonders die rechte nahe am Ansatzrande. Herzfleisch etwas rehfarben, weich. Im linken grossen Papillarmuskel eine stecknadelkopfgrosse glänzend weisse Schwiele. Kranzarterien weich. Cervicale Lymphdrüsen bis kleinbohnengross, Schnittfläche gerötet, nicht homogen.

In der Vena subclav. sin. ein $3^1/_2$ cm langer bis $^1/_2$ cm. im Durchmesser messender, z. T. roter, z. T. grauer deutlich gerippter ziemlich fester Pfropf. Die linke Pleura im 5. Intercostalraum unweit von der Wirbelsäule mit z. T. streifigen, z. T. rundlichen weissen Zügen und Flecken. Oesophagus graubläulich. Tonsillen klein, derb, Balgfollikel des Zungengrundes geschwellt. Trachea und grosse Bronchien mit weisser schaumiger Flüssigkeit erfüllt. Trachea etwas platt.

Der linke Schilddrüsenlappen $7^1/_2$ cm. lang. Nahe an seinem unteren Pole ein haselnussgrosser, grauweisser, etwas weiter oben ein stecknadelkopfgrosser ebenso beschaffener Knoten. Der rechte Lappen 9 cm. lang, reichlich colloid mit einem erbsengrossen, hellweissen, ziemlich festen Knoten.

Der oben erwähnte im vorderen Mediastinum befindliche Tumor ist von derber Consistenz. Seine grösste Länge beträgt 19 cm., grösste Breite $13^1/_2$ cm. und grösste Dicke 12 cm. Er ist auf dem Durchschnitt an den Randpartien vorwiegend markig weiss, z. T. fleischfarben, von Blutungen durchsetzt, im Zentrum mit mehreren streifigen erbsen- bis kirschgrossen, braunrötlichen Zerfallshöhlen. An einzelnen Partien erscheint die Tumormasse etwas glänzend, bläulich weiss, von knorpeligem Charakter etwas durchscheinend.

Linke Lunge klein, vom Tumor nach hinten und oben gedrängt mit mehreren bis pflaumengrossen Knoten. Diese sind derb und zeigen auf dem Durchschnitt eine weisse, leicht gelbliche, ziemlich gleichmässige Farbe. Einzelne Knoten sind knorpelhart, auf dem Durchschnitt bläulichweiss, durchscheinend, nur von mehr gelblich-weissen markigen Zügen durchsetzt, z. T. auch verkalkt. Das Zentrum einzelner Knoten ist gelblich, von weicherer Konsistenz.

Rechte Lunge grösser, ebenfalls mit zahlreichen Knoten von der gleichen Beschaffenheit, wie in der linken Lunge. Im rechten Oberlappen ein kirschgrosser auf dem Schnitt bräunlicher colloidähnlicher Knoten. Das vom Tumor freie Lungenparenchym graurötlich glatt, mit wenig Oedem.

Milz 13. 8. 3½. Kapsel gespannt, Schnittfläche graurötlich mit sehr deutlichen Trabekeln und Follikeln. Konsistenz derb.

Nebennieren o. B.

Rechte Niere etwas kleiner als die linke, mit zahlreichen unregelmässigen Narben der Oberfläche. Schnittfläche mit einem kirschgrossen weissen Knoten in einem Markkegel. Gallenblasenwand sehr deutlich verdickt.

Leber gross, Serosa glatt, Schnittfläche mit kleinen engen Centren, welche von graugelben Ringen umgeben sind.

Blasenschleimhaut graubläulich.

Uterus Orific. ext. quer gespalten, Vagina und Corp. uteri o. B.

Ovarien höckerig, etwas derb. Rectum o. B.

Magenschleimhaut etwas blutig imbibirt.

Mesenterialdrüsen auf dem Durchschnitt etwas rötlich.

Aorta o. B. Darm o. B.

Muskulatur in der Umgebung des Amputationsstumpfes atrophisch, Stumpf selbst frei von Tumor.

Ductus thoracic o. B.

Anatomische Diagnose: Amputation des linken Oberschenkels wegen Chondrosarkom. Grosser metastatischer Tumor des vorderen linken Mediastinums. Metastasen in beiden Lungen, in der linken Pleura, in der Schilddrüse, der rechten Niere. Thrombus der linken Vena subclavia. Rechtsverlagerung des Herzens. Geringfügiger Ascites. Ergüsse in beiden Pleurahöhlen. Fettleber. Acute verrucöse Endocarditis der Mitralis.

Für die gütige Überlassung der Krankengeschichte und des Operationspraeparates spreche ich hiermit Herrn Prof. Krönlein meinen ergebensten Dank aus.

Von der Tatsache ausgehend, welche schon makroskopisch auffiel, dass nämlich die Metastasen einen komplizierten ungleichmässigen Bau zeigten und z. T. verkalkt waren, z. T. einen ausgeprägt chonoromatösen, andere einen weichen markigen Charakter aufwiesen, habe ich bei der histologischen Untersuchung danach gesucht, vielleicht eine bestimmte Richtung ausfindig zu machen, in welcher die Abweichungen der Metastasen vom primären Tumor zur Ausbildung gelangt waren.

Dabei zeigte sich eine gewisse Unabhängigkeit im Bau der Metastasen von dem primären Tumor, d. h. obwohl der primäre Tmor auch eine grosse Manigfaltigkeit der histologischen Bilder aufwies, zeigte sich der Polymorphismus seiner Zellen doch geringer, als in den Metastasen und war an ihm eine ganz bestimmte Richtung der Differenzierung der Intercellularsubstanz auffallend, nämlich im Sinne eines Chondrosarkoms.

Die Metastasen aber liessen nicht durchwegs den gleichen Typus der Gewerbsdifferenzierung nachweisen, sondern zeigten im Gegenteil eine gewisse Divergenz in der Differenzierung, indem sie an einzelnen Partien im Sinne der Ausbildung einer bestimmten Intercellularsubstanz, an andern nach der Richtung eines kollosalen Polymorphismus der Zellen selbst ausgebildet waren. Auffallend war dabei, dass der Polymorphismus sich mit der Metastasierung steigerte.

Zur Untersuchung habe ich Stücke vom primären Tumor und von den verschiedenen metastatischen Knoten aus der Niere, der Schilddrüse, den Lungen und dem Mediastinum verwendet. Die Metastasen der Haut konnten aus äusseren Gründen nicht mikroskopisch untersucht werden. Leber und Milz erwiesen sich frei von Metastasen.

Die Präparate wurden in Celloidin eingebettet und mit Haematoxylin-Eosin, van Gieson-Weigert und z. T. mit Thionin unter Vermeidung des Alkohols behandelt.

Bei der mikroskopischen Untersuchung zeigt der primäre Tumor vorwiegend den Bau eines sehr zellreichen sarkomatösen Tumors vom Typus der Spindelzellensarkome mit zahlreichen Knorpelinseln und z. T. auch von gleichmässig chondromatöse Charakter.

Zeichnung 1.

Zwischen den Spindelzellen ist die leicht faserige Intercellularsubstanz spärlich, nicht gleichmässig verteilt. Die Zellen selbst sind im allgemeinen ziemlich gross mit zahlreichen Mitosen und Kernfragmenten. Dazwichen finden sich auch Riesenzellen von unregelmässiger Gestalt.

Zeichnung 2.

An den Partien, wo der Bau ausgesprochen chondromatös ist, haben wir es mit richtigen Knorpelzellen zu tun, welche gedrängt in einer hyalinen glasigen Intercellularsubstanz verstreut liegen. Die Zellen sind gross, hell, von etwas glasiger Beschaffenheit und ziemlich gleichmässiger rundlicher Gestalt. Sie zeigen zahlreiche Mitosen in verschiedenen Stadien, z. T. von atypischem Bau. Die Kerne dieser Knorpelzellen sind rund oder länglich, z. T. krümelig und zeigten eine verschiedene Färbbarkeit: einige haben das Eosin angenommen, andere das Haematoxylin mit verschiedener Intensität. Fast an allen Zellen sind Kapseln von homogenem Charakter, oder wenigstens eine beginnende Kapselbildung nachweisbar. Die Kapseln einiger Zellen sind ziemlich scharf gegen die übrige Intercellularsubstanz abgegrenzt, an anderen gehen sie diffus in letztere über. An einzelnen Zellen sind die Kerne von einem hellen, leicht bläulich gefärbten homogenen Hof umgeben; es lässt sich nicht mit Sicherheit feststellen, ob diese helle glasige Zone um den Kern herum zur Zelle gehört, oder es sich nur um ein Zellterritorium in der Intercellularsubstanz handelt. Ganz vereinzelt zeigt diese Zone eine radiäre Strichelung. Die radiar gestellten dunkeln Striche reichen

bis über diesen Hof hinaus und scheinen aus einzelnen Körnchen zu bestehen, welche sich wohl als Kalk deuten lassen.

Im übrigen ist an der chondromatösen Intercellularsubstanz keine besonders ausgiebige Kalkimprägnation vorhanden, sie tritt nur inselförmig auf.

Im primären Tumor finden sich vereinzelt auch osteoide Balken.

Zeichnung 3.

An zahlreichen Stellen hat die Intercellularsubstanz des primären Tumors ein eigenartiges Gepräge: viele Gesichtsfelder sind von einer homogenen, gequollenen strukturlosen Substanz eingenommen, welche sich ganz hell mit Eosin färbt. Darin finden sich spärlich verstreute spindelförmige Zellen, z. T. mit hellem rundlichem Kern. Ihre Anordnung weist an einzelnen Stellen darauf hin, dass man es mit gequollenen Endothelien zu tun hat, dadurch erweist sich die homogene Substanz als kanalisiert. Nach genauester Durchmusterung einer ganzen Reihe von Präparaten finden sich in einzelnen von diesen mit Endothel bekleideten Kanälen rote Blutkörperchen. Sonst lassen sich keine Blutkörperchen in der homogenen Substanz verstreut nachweisen. Die Spindelzellen sind nicht gleichmässig in dieser Intercellularsubstanz verstreut, sie treten an einzelnen Partien dichter gedrängt auf und scheinen durch zusammenhängende Züge einzelne Höfe der hyalinen Substanz abzugrenzen. Man gewinnt jetzt den Eindruck, als ob quergetroffene hyaline Balken von einem Mantel von Spindelzellen umschlossen werden. Durch diese Anordnung ist man geneigt, anzunehmen, dass diese hyaline strukturlose Intercellularsubstanz Züge von gequollenem Bindegewebe darstelle, welches vielleicht von den z. T. dazwischen verstreuten Sarkomzellen (die auch an der Quellung teilgenommen haben) gebildet ist. Es erscheint unmöglich eine Grenze zu ziehen zwischen den gequollenen Sarkomzellen und den Endothelien. Die scheinbar homogenen

hyalinen Balken zeigen bei einer Färbung mit van Gieson Wigert eine Felderung auf dem Querschnitt; es scheinen mehr und weniger aufgequollene Partien in den Balken enthalten zu sein.

Bei den mikroskopischen Untersuchungen der Metastasen lassen sich, wie gesagt, zwei divergierende Typen der Gewebsdifferenzierung nachweisen.

1. Vorwiegend celluläre Differenzierung: Metastasen in Niere und Schilddrüse.

2. Vorwiegend intercelluläre Differenzierung: Metastasen in den Lungen und im Mediastinum.

Zeichnung 4.

Die Nierenmetastase zeigt den Charakter eines polymorphzelligen Sarkoms mit sehr zahlreichen Riesenzellen von klumpiger Gestalt. Zwischen den Zellen von verschiedenster Grösse und Form liegt nur ganz wenig lockere faserige Intercellulärsubstanz. Nirgends zeigt der Tumor eine praevalierende Zellform; Riesenzellen, Rundzellen, Spindelzellen, bläschenförmige Zellen von eigentümlicher Gestalt liegen nebeneinander. Der Polymorphismus ist so gross, dass eigentlich fast jedes Gesichtsfeld ein neues Bild darbietet. Viele Zellen weisen Mitosen von ganz unregelmässiger Form auf. Vollkommen von dem Tumorgewebe eingeschlossen, liegen einzelne Glomeruli, welche durch das infiltrativ wachsende Sarkom von dem Verband mit dem Nierenparenchym abgesprengt worden sind. Dabei sind keinerlei degenerative Vorgänge an den Glomeruli nachweisbar.

Die metastatischen Knoten aus der Schilddrüse zeigen einen ganz ähnlichen Bau wie die Nierenmetastase. Der Polymorphismus der Zellen ist ganz kollossal, keine Zelle gleicht der andern, die Kerne bilden die zierlichsten verschnörkelten Figuren, sind z. T. klumpig, knäuelförmig, stäbchen- und spindelförmig u. s. w. Auch hier finden sich im Tumorgewebe eingeschlossene einzelne Follikel

der Schilddrüse. Es sind bläschenförmige Gebilde, von denen einzelne rund, andere oval oder wurstfömig ausgezogen erscheinen und von einem blassen gleichmässigen Epithel mit runden Kernen ausgekleidet sind. Einzelne enthalten Colloid.

In diesen beiden Metastasen (Niere und Schilddrüse) spricht auch nicht das geringste Kennzeichen dafür, dass sie von einem Chondrosarkom des Skelettsystems stammen. Es sind gar keine chondromatösen Partien vorhanden, es ist auch nicht der geringste Anlauf zur Bildung einer chondroiden Intercellularsubstanz nachweisbar. Durch den Polymorphismus der Zellen wird man so irre geleitet, dass nach der Metastase allein eine richtige Diagnose des primären Tumors ganz unmöglich wäre.

Bei der Untersuchung der andern Reihe von Metastasen (Lunge und Mediastinum) ist es die Intercellularsubstanz, welche vorwiegend die Aufmerksamkeit auf sich lenkt, Ihr chondromatöser Charakter ist am deutlichsten an den Lungenmetastasen ausgeprägt, welche zum grössten Teile schon makroskopisch als knorpelige harte bläulich-weisse Knoten auffallen. Die weicheren Knoten sind Tumoren vom Typus des Spindelzellensarkoms von sehr zahlreichen Knorpelinseln durchsetzt.

Zeichnung 5.

Die knorpeligen Partien der Lungenmetastasen färben sich ganz blass mit Eosin. In dieser hyalinen, hellrosa gefärbten Grundsubstanz liegen rundliche Knorpelzellen mit blaurot bis dunkelblau gefärbten Kernen von fädiger Struktur, knäuelförmig, hantelförmig mit zahlreichen atypischen Mitosen. Kapseln sind nicht an allen ausgebildet und ist auch der Charakter der Zellen kein gleichmässiger. Einige zeigen nur Fragmente von Kernen, es fehlt die zierliche Zeichnung am Kern, er ist bröckelig, wie zerklüftet.

Zeichnung 6.

Nicht alle chondromatösen Partien der Lungenmetastasen zeigen so deutlich ausgereiftes Knorpelgewebe. Wiederholt trifft man Bilder, welche ein glasiges, homogenes, scheinbar strukturloses Gewebe zeigen, mit zahlreichen Lücken in denen kleine unregelmässig geformte Zellen liegen. Man gewinnt den Eindruck, als ob sich die Zellen von der Intercellularsubstanz retrahirt hätten. Die Zellen scheinen keine Kapseln zu besitzen und nur in den Lücken des hyalinen homogenen Gewebes verstreut zu sein. Nur durch Thioninfärbung mit Vermeidung des Alkohols lässt sich in der nächsten Umgebung der Lücken eine Verdichtung des Intercellulargewebes nachweisen. Sie färbt sich dunkel rotviolet, während die Partien, welche weiter von den Zellen entfernt liegen, sich blasser rot und blau färben; der grösste Teil der Grundsubstanz nimmt eine blaue Farbe an, wodurch also ein Netzwerk von verschieden intensiver rotvioletter Farbe inmitten eines blauen homogenen Gewebes sichtbar wird. Von irgend einer Struktur der Intercellularsubstanz ist auch bei dieser Färbung nichts zu merken.

Eine andere Ausbildung gewinnt die Intercellularsubstanz einzelner Lungenmetastasen von etwas weicherer Konsistenz. Hier bietet sich das Bild eines Gewebes dar mit sehr reichlichen dicken, geschlängelt verlaufenden Bündeln einer gequollenen stark lichtbrechenden Intercellularsubstanz, welche sich sternförmig lagert, indem die Bündel von einzelnen Punkten aus radiär nach den verschiedenen Richtungen verlaufen. Die Zellen dazwischen treten vollkommen in den Hintergrund, sind klein, spindelförmig. Die allgemeine Anordnung der dicken, kurzen Bündel, welche z. T. homogen, glasig, z. T. leicht faserig erscheinen, gibt dem Präparat ein eigenartiges Gepräge, welches besonders bei der van Gieson Weigert-Färbung zum Vorschein kommt.

In dem metastatischen Mediastinaltumor ist eine ausgiebige Produktion von chondromatösem Gewebe nachweisbar; daneben haben aber auch viele Partien den Charakter

eines polymorphzelligen Sarkoms mit Riesenzellen und stellenweise eines mehr indifferenten Spindelzellensarkoms. Der Polymorphismus der Zellen ist wieder ganz besonders in den Partien ausgeprägt, welche Riesenzellen enthalten.

Zeichnung 7.

Einzelne Riesenzellen sind sehr gross von runder Gestalt, blass mit kleinen krümeligen Kernen, welche sich sehr intensiv mit Haematoxylin färben. Andere sind polygonal mit runden, bläschenförmigen Kernen. Im allgemeinen ist kein bestimmter Zellcharakter vorherrschend, alle möglichen Formen liegen nebeneinander. Dabei liegen die Zellen nicht besonders gedrängt und dazwischen findet sich ein leicht faseriges oedematöses Gewebe. Diese Partien des Tumors, welche den polymorphzelligen Charakter zeigen, sind ganz besonders intensiv vascularisiert, die Gefässe sind sehr reichlich im Tumorgewebe verteilt und erscheinen strotzend gefüllt. An verschiedenen Stellen ist das Gewebe in der Umgebung von den dilatirten Gefässen mit roten und noch mehr weissen Blutkörperchen — vom Charakter der Lymphocyten — durchsetzt. Hier zeigt es dann nur eine verwaschene Struktur, ist z. T. schollig, nekrotisch. Das mediastinale Tumorgewebe zeigt überhaupt an mehreren Stellen nekrotische Herde mit haemorrhagischen Randpartien. In keiner anderen Metastase sind solche Herde sonst zu finden.

Die chondromatösen Partien des Mediastinaltumors enthalten ziemlich gleichartige Zellen mit deutlich ausgebildeten Knorpelkapseln von intensiv blauer Farbe; viele Kapseln sind verkalkt, die Intercellularsubstanz dazwischen ist von typischem hyalinem Bau, lässt bei Behandlung mit Haematoxylin Eosin keine feinere Struktur erkennen. Daneben erscheinen wieder solche Formen, wie sie auch in den chondromatösen Partien der Lungenmetastasen beobachtet wurden. Sie bieten das gleiche Bild dar, wie Zeichnung 6. An einzelnen Stellen sind direkte Übergänge von diesem chondroiden Gewebe zu Spindelzellensarkom mit faseriger Grundsubstanz sichtbar, wie z. B. in Zeichnung 8.

Zeichnung 8.

Ein Streifen von Spindelzellensarkom scheint sich direkt aufzulösen: Die Zellen rücken auseinander, verlieren ihre Spindelform, das faserige Zwischenzellgewebe quillt auf und bildet dickere, mehr homogene Balken, welche zu einer hyalinen Masse verschmelzen, in deren Lücken kleine rundliche Zellen verstreut sind. Von Kapselbildung ist dabei noch nichts zu merken.

Durch die Vielgestaltigkeit der mikroskopischen Befunde wird die Frage nahegelegt, ob dieselben als progressive oder degenerative Bildungen anzusehen sind. Die zahlreichen Mitosen, welche sowohl im primären Tumor, als in allen Metastasen wiederkehren, und denen gegenüber die Nekrosen des Mediastinaltumors in den Hintergrund treten, weisen darauf hin, dass die Tumoren sich im Wachstum befinden. An dem zuletzt genannten Präparat — Zeichnung 8 — und ähnlichen aus Lunge und Mediastinum lassen sich Betrachtungen darüber anstellen, ob die verschiedenen Formen der Intercellularsubstanz, welche in vorliegender Arbeit beschrieben wurden, in genetischem Zusammenhang stehen. Durch Annahme von metaplastischen Vorgängen im Tumorgewebe lässt sich vielleicht eine ganze Reihe von mikroskopischen Bildern als Übergangsformen deuten. Es liegt dabei nahe eine gewisse Verwandtschaft zwischen solchen Gebilden, wie sie Zeichnung 8 und Zeichnung 6 zeigt, zu behaupten. Präparat 6 und Präparat 5 haben wieder beide eine ziemlich identische Intercellularsubstanz gemeinsam, obwohl im allgemeinen Präparat 6 noch nicht zu richtigem Knorpelgewebe gerechnet werden kann.

Zum Schluss möchte ich noch hinzufügen, dass die Thioninfärbung an dem chondromatösen Gewebe noch weitere Differenzen zwischen primärem Tumor und Metastasen aufdeckt. Beiläufig sei hier noch erwähnt, dass an meinen Präparaten dabei auch die Tatsache zur Beobachtung kam, auf welche schon bei verschiedenen Untersuchungen hingewiesen wurde, dass nämlich das Knorpelgewebe bei

Behandlung mit Thionin unter Vermeidung von Alkohol eine deutliche Metachromasie zeigt. Mit dieser Färbungsmethode habe ich solche Stücke behandelt, an denen der chondromatöse Charakter am deutlichsten ausgebildet war — aus den Lungen und zum Teil aus dem Mediastinum — und dann mit dem Knorpelgewebe des primären Tumors verglichen. Dabei zeigte sich am primären Tumor eine faserige Struktur der Knorpelkapseln. Rotgefärbte Fasern ziehen an den Zellen vorbei, lagern sich in ihrer nächsten Umgebung dichter aneinander und bilden dadurch die Kapseln; dabei strahlen ihre Enden in den verschiedensten Richtungen in die hyaline Intercellularsubstanz aus. An dem Knorpelgewebe der Metastasen stellen die Kapseln nur intensiver rot gefärbte hyaline Gebilde dar, an denen keine feinere Struktur sichtbar ist. In wie weit diese verschiedene Struktur in Zusammenhang steht und die Faserbildung vielleicht als eine höhere Stufe der Gewebsdifferenzierung anzusehen ist, kann vorderhand noch nicht mit Gewissheit behauptet werden. Jedenfalls ist es mir nicht gelungen, diese am primären Tumor beobachtete Faserbildung in der Intercellularsubstanz des Korpelgewebes der Metastasen nachzuweisen.

Vorliegende Arbeit ist auf Anregung von Herrn Prof. Dr. P. Ernst entstanden. Hiermit erfülle ich die angenehme Pflicht, Herrn Prof. Dr. P. Ernst für gütige Überlassung des Materials und Unterstützung bei der Arbeit meinen Dank zu sagen.

An dieser Stelle möchte ich auch Herrn Dr. Erich Fabian für seine bereitwillige Hülfeleistung meinen Dank aussprechen.

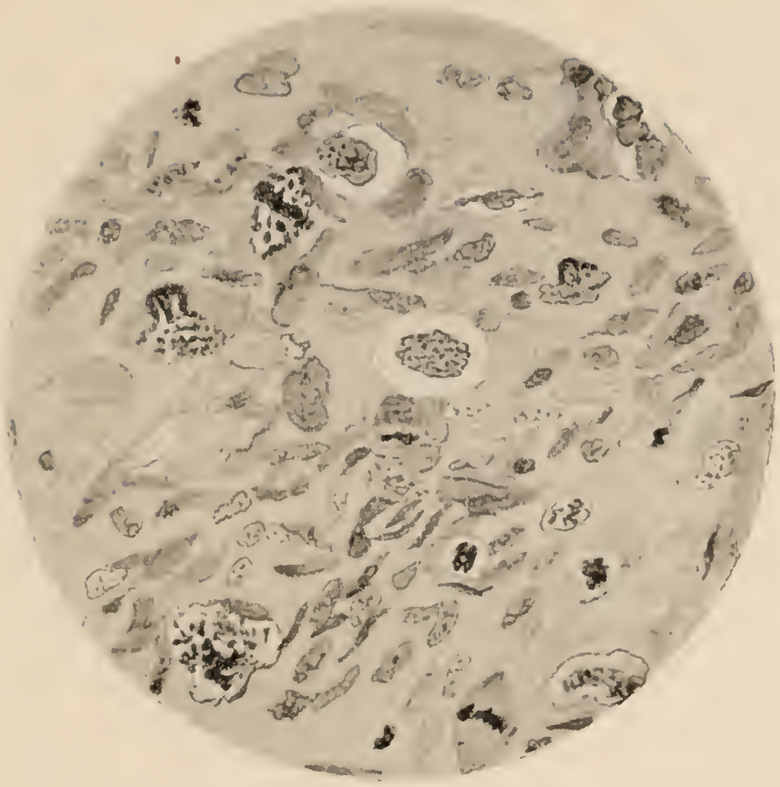

Zeichnung 1. Primärer Tumor.

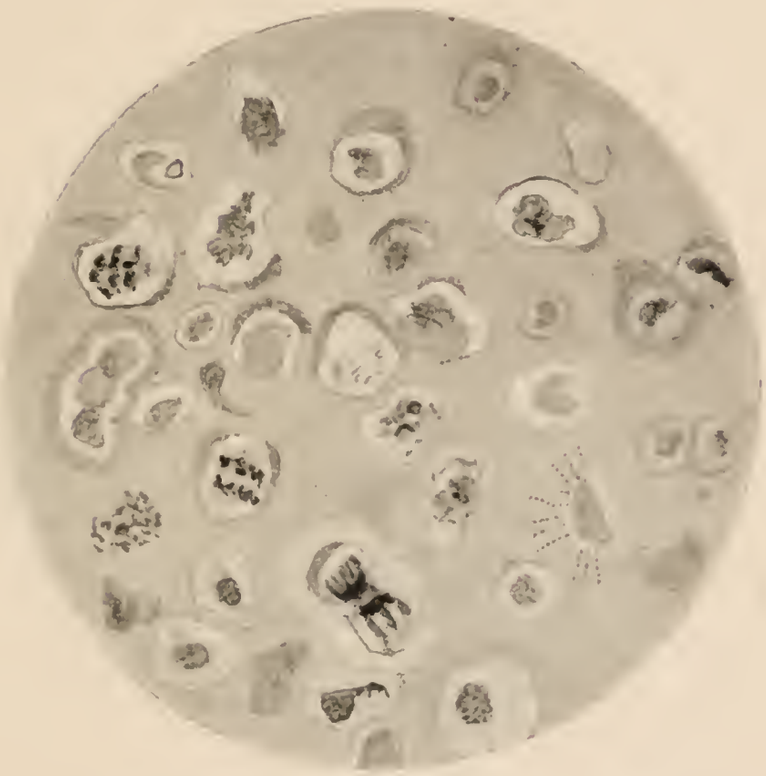

Zeichnung 2. Primärer Tumor.

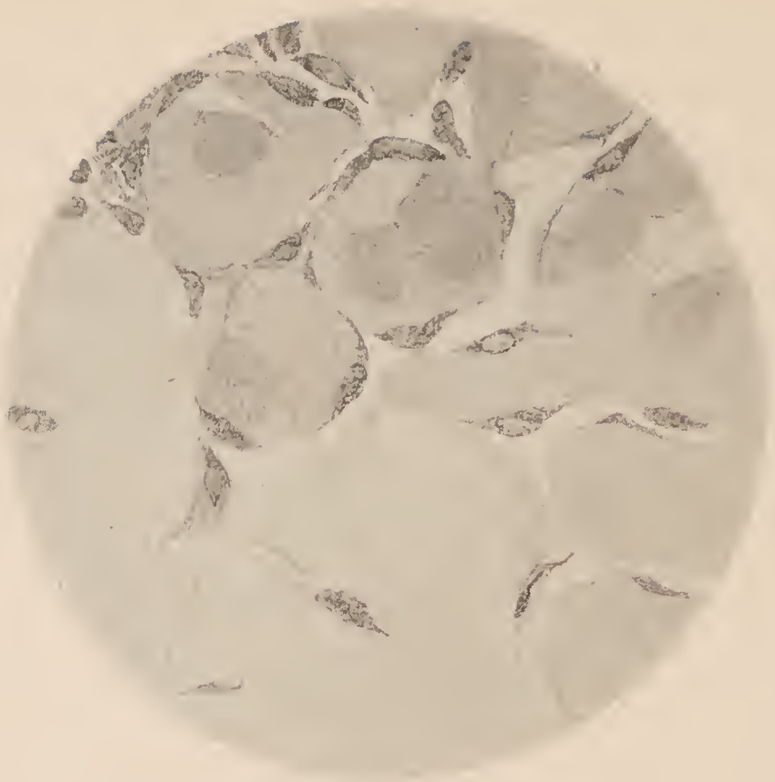

Zeichnung 3. Primärer Tumor.

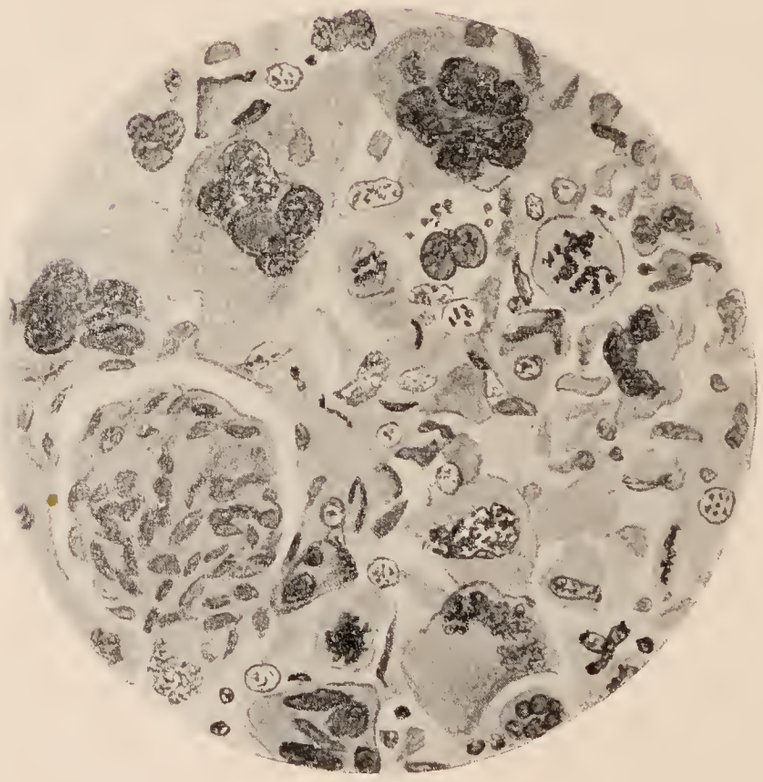

Zeichnung 4. Nierenmetastase.

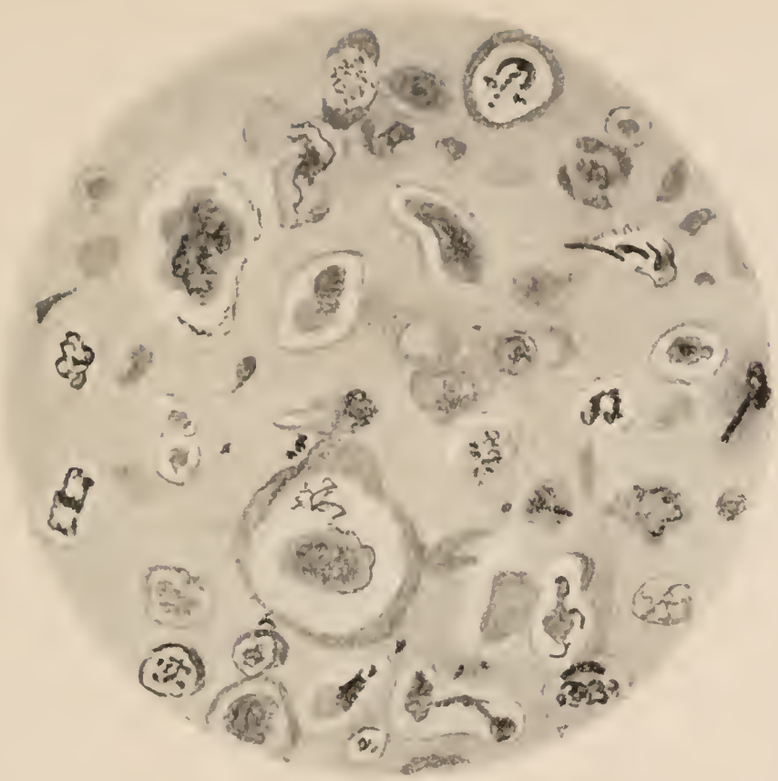

Zeichnung 5. Lungenmetastase.

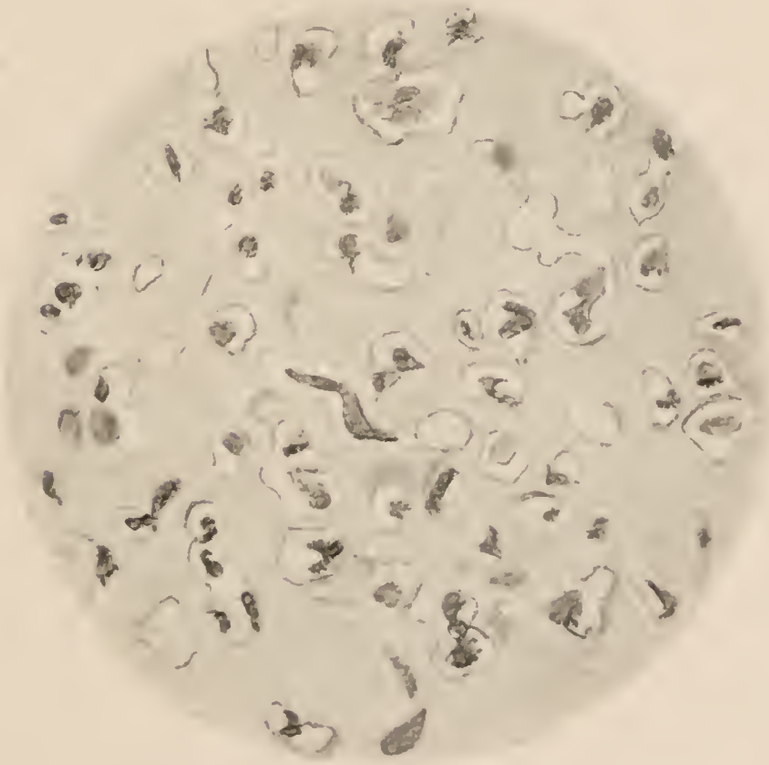

Zeichnung 6. Lungenmetastase.

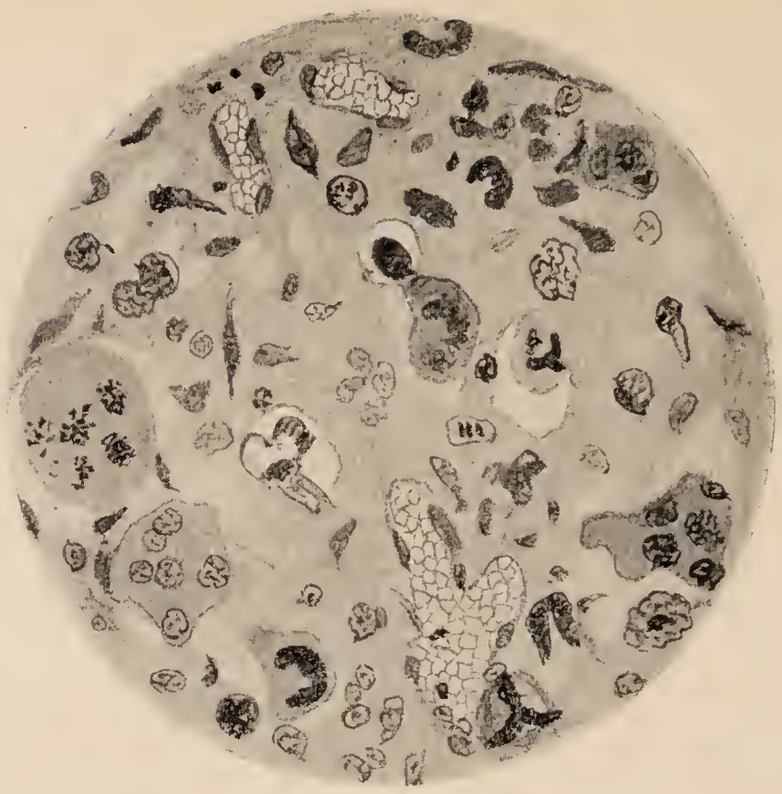

Zeichnung 7. Metastasischer Mediastinaltumor.

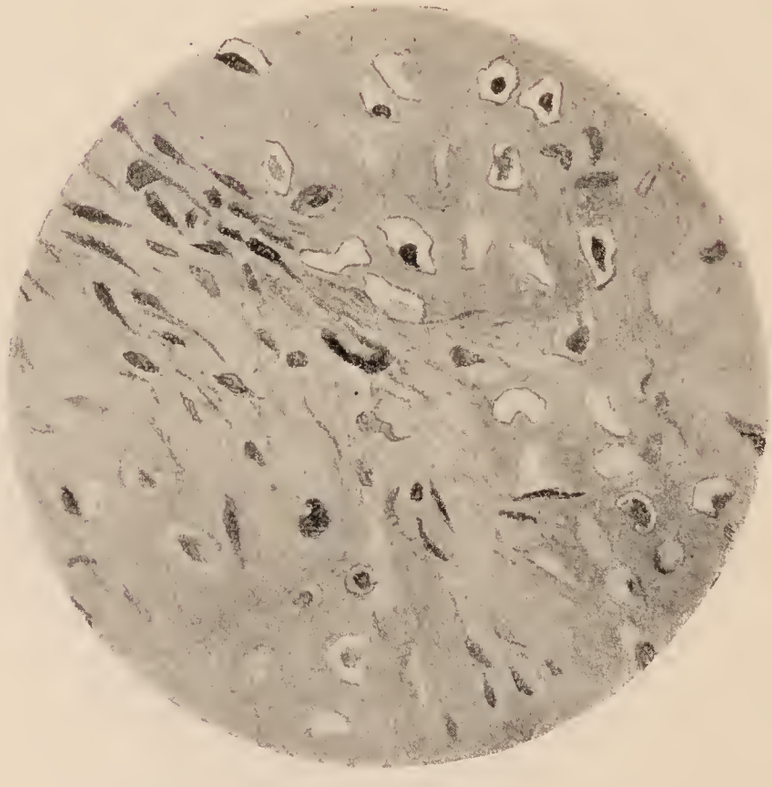

Zeichnung 8. Metastasischer Mediastinaltumor.